ultraschall update 7 2022

Die Plazenta im Ultraschall

D. Schlembach

Die Plazenta - „Baum des Lebens“

Power-Unit Plazenta

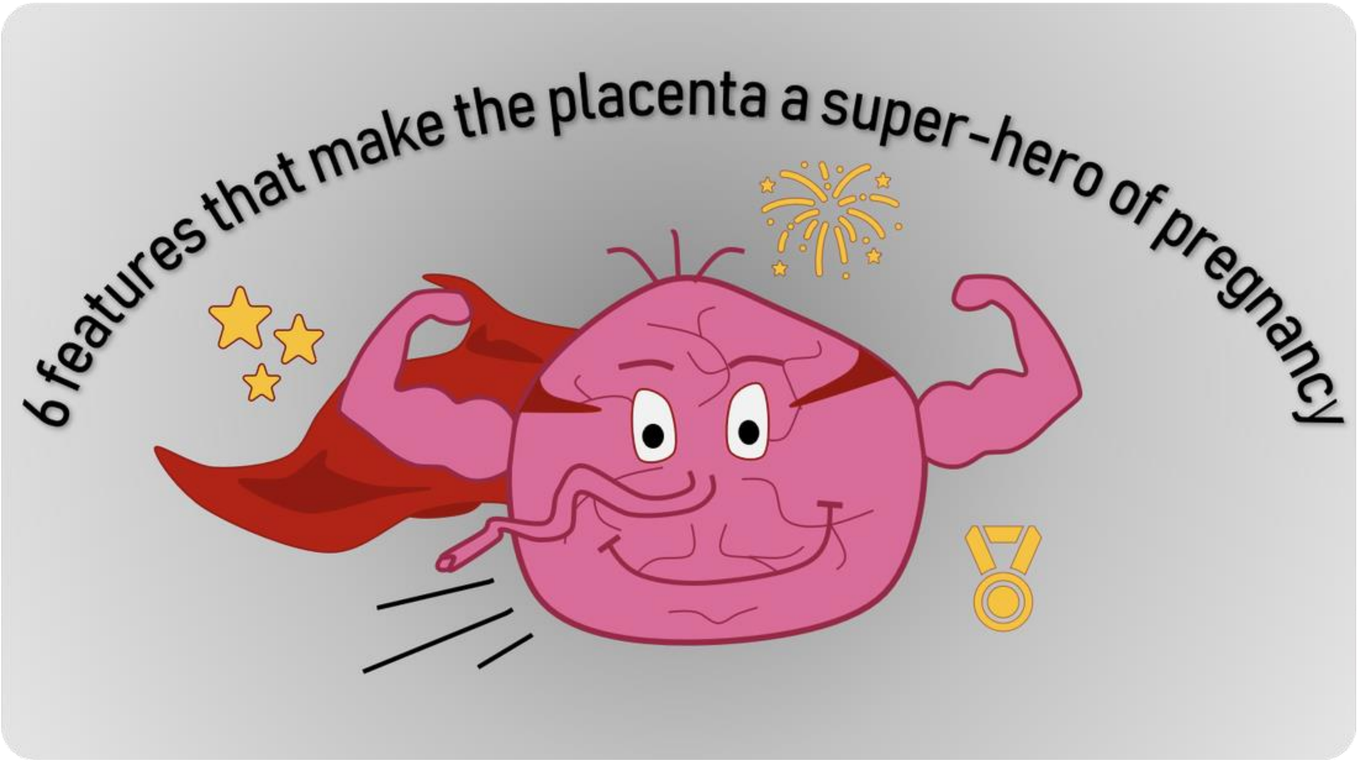

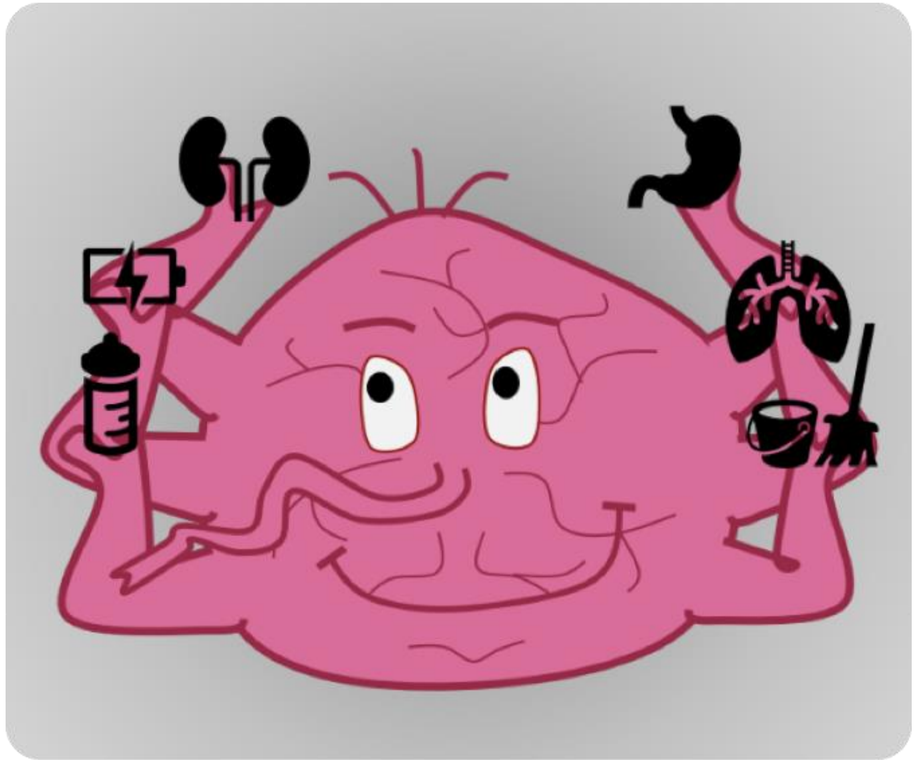

…und im Ultraschall…?

- Die Untersuchung und Darstellung der Plazenta ist ein wichtiger Bestandteil der geburtshilflichen Überwachung. Bei allen Schwangeren sollte die Plazenta sonographisch untersucht und dokumentiert werden.

ULTRASCHALL- UNTERSUCHUNGEN

Bemerkungen: (z.B. Ergebnisse aus vorausgegangener Ultraschalluntersuchung)

Datum	SSW (LR)	SSW korrigiert	I. Screening 8 + 0 bis 11 + 6 SSW					FS	SSL	BPD	Biometrie I
			Intrauteriner Sitz:	❍ ja	❍ nein	Zeitgerechte Entwicklung:	❍ ja ❍ nein				
			Embryo darstellbar:	❍ ja	❍ nein		❍ Kontrolle				
			Herzaktion:	❍ ja	❍ nein						
			Mehrlinge:	❍ nein	❍ ja						
			monochorial:	❍ nein	❍ ja	Konsiliaruntersuchung veranlasst:	❍ nein ❍ ja	Bemerkungen:			
			Auffälligkeiten:	❍ ja	❍ nein ❍ Kontrolle						

Datum	SSW (LR)	SSW korrigiert	II. Screening 18 + 0 bis 21 + 6 SSW					BPD	FOD/KU	ATD	APD/AU	FL
			a)			**Thorax:**						
			Einling:	❍ ja	❍ nein	Auffällige Herz/Thorax-Relation (Blickdiagnose)	❍ ja ❍ nein					
			Herzaktion:	❍ ja	❍ nein							
			Plazentalok./-struktur:	❍ normal	❍ Kontrolle	Linksseitige Herzposition	❍ ja ❍ nein	**Kontrollbedürftige Befunde hinsichtlich**				
			Kommentar:			Persistierende Arrhythmie im Untersuchungszeitraum	❍ ja ❍ nein					
			Zeitgerechte Entwicklung:	❍ ja	❍ nein ❍ Kontrolle	Darstellbarkeit des Vier-Kammer-Blicks	❍ ja ❍ nein	Fruchtwassermenge:	❍ nein	❍ ja		
			b)			**Rumpf:**		körperl. Entwicklung:	❍ nein	❍ ja		
			Kopf:			Konturunterbrechung an der vorderen Bauchwand	❍ ja ❍ nein	Konsiliaruntersuchung veranlasst:	❍ nein	❍ ja		
			Ventrikelauffälligkeiten	❍ ja	❍ nein							
			Auffälligkeiten der Kopfform	❍ ja	❍ nein							
			Darstellbarkeit des Kleinhirns	❍ ja	❍ nein	Darstellbarkeit des Magens im linken Oberbauch	❍ ja ❍ nein	Bemerkungen:		Biometrie II		
			Hals und Rücken:									
			Unregelmäßigkeiten der dorsalen Hautkontur	❍ ja	❍ nein	Darstellbarkeit der Harnblase	❍ ja ❍ nein					

Datum	SSW (LR)		III. Screening 28 + 0 bis 31 + 6 SSW			**Kontrollbedürftige Befunde hinsichtlich**		BPD	FOD/KU	ATD	APD/AU	FL
			Einling:	❍ ja	❍ nein	Fruchtwassermenge:	❍ nein ❍ ja					
			Kindslage:			körperl. Entwicklung:	❍ nein ❍ ja					
			Herzaktion:	❍ ja	❍ nein							
			Plazentalok./-struktur:	❍ normal	❍ Kontrolle			Bemerkungen:		Biometrie III		
			Kommentar:									
			Zeitgerechte Entwicklung:	❍ ja	❍ nein ❍ Kontrolle	Konsiliaruntersuchung veranlasst:	❍ nein ❍ ja					

10 11

Dückelmann AM, Wentzel HJ, Kalache KD, Schlembach D. Plazentabildgebung. In: Die Plazenta (Huppertz/Schleußner) 2018

Konsensbasierte Empfehlung 3.E3

Expertenkonsens	Konsensusstärke +++

Beim Ultraschall im II. Trimenon soll die Lokalisation, Struktur und Nabelschnurinsertion der Plazenta dokumentiert werden. Bei tiefem Plazentasitz sollte eine Placenta praevia ausgeschlossen und das Vorhandensein von Vasa praevia ggf. im Rahmen einer weiterführenden Ultraschalluntersuchung überprüft und dokumentiert werden.

Literatur: (66, 87)

© DGGG, SGGG und OEGGG 2022

Die Plazenta im Ultraschall

Beurteilungskriterien

- Größe und Dicke
- Echogenität und Reife
- Form
- Struktur
- Lokalisation
- Implantationsstörungen
- Tumoren
- Nabelschnur

Plazentabiometrie

- Durchmesser ca. 18 - 20 cm
- Dicke normal ca. 2 - 4 cm ➜ zentral bzw. am zentralen Nabelschnuransatz gemessen (von Sitz und SSW abhängig)
- klinischen Routine ➜ Plazentadicke subjektiv abgeschätzt

- Schwangerschaftsverlauf
  - kontinuierliches Dickenwachstum bis ca. 37 SSW
  - Dicke der Plazenta (in mm) entspricht der SSW
- II. Trimenon
  - „abnorm“: VW > 3,3 cm / HW > 4 cm
  - pathologisch > 5 cm
- zu dick / zu dünn ➜ erhöhtes perinatales Risiko

Dückelmann AM, Wentzel HJ, Kalache KD, Schlembach D. Plazentabildgebung. In: Die Plazenta (Huppertz/Schleußner) 2018

Plazenta im Ultraschall…?

- Die normale Plazenta erscheint ultrasonographisch als homogene intermediär echogene Struktur, die dem inneren Myometrium anliegt, von dem sie durch eine hypoechogene Grenzzone getrennt ist.

- Bei der Untersuchung der Plazenta muss die komplette Plazenta beurteilt werden, um plazentare Läsionen ausschließen zu können. Bei Darstellung von Läsionen sollte die dopplersonografische Untersuchung angeschlossen werden.

- Normalerweise rund bis oval mit einer großen Variabilität

- ➔ irreguläre Formen vor allem durch Lokalisation, Atrophie und Implantation

Dückelmann AM, Wentzel HJ, Kalache KD, Schlembach D. Plazentabildgebung. In: Die Plazenta (Huppertz/Schleußner) 2018

Echogenität: Plazentareifung - **out**

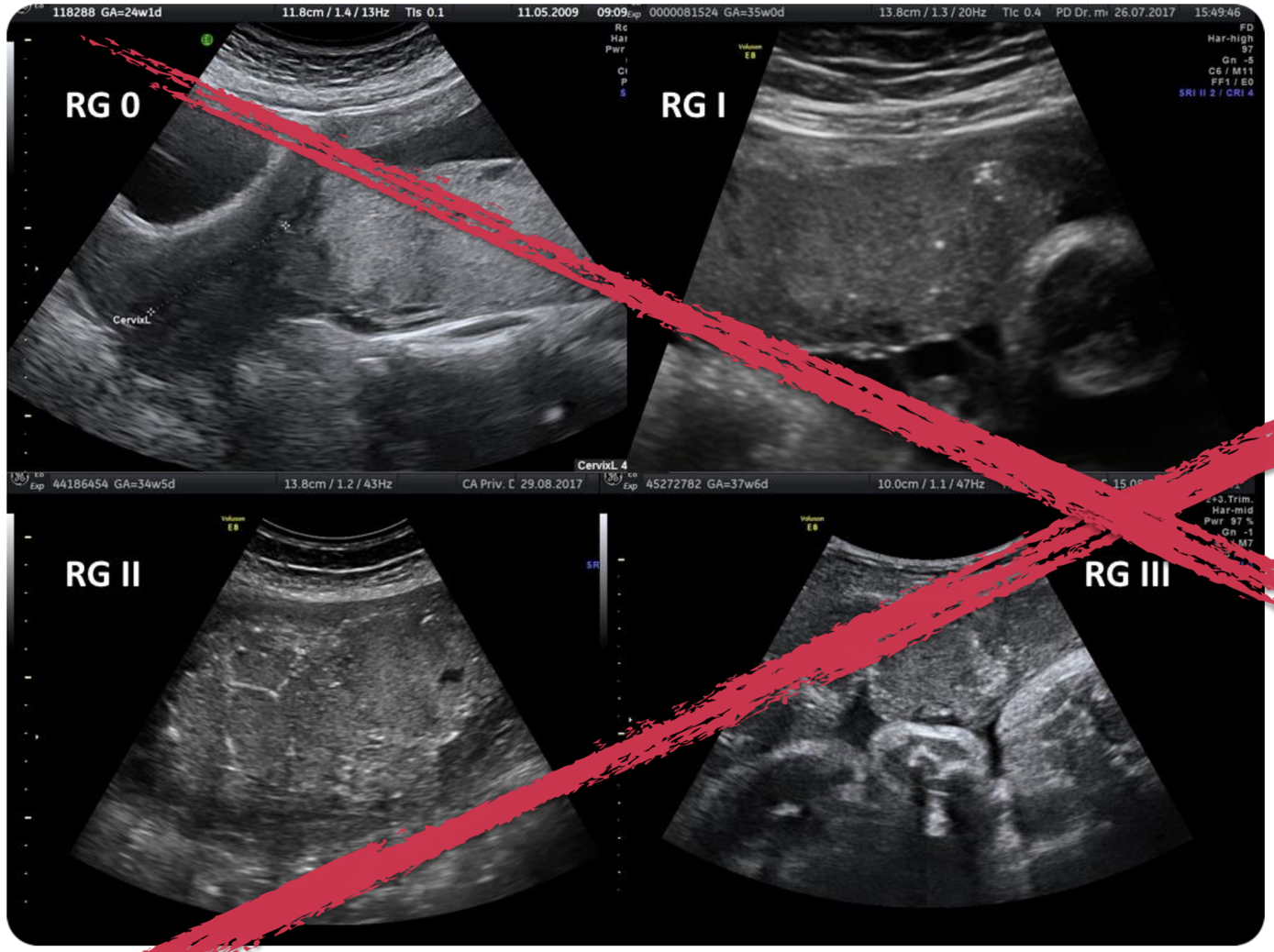

Sonografische Einteilung der Plazentareifung (nach Granner et al. 1979)

- Grad 0: homogenes Parenchym, glatt begrenzte Chorionplatte (ca. 18–30 SSW)
- Grad I: Chorionplatte leicht gewellt, einzelne Echoverdichtungen im Parenchym (ca. 30–32 SSW)
- Grad II: längliche Echoverdichtungen von der Chorionplatte in Richtung Basalplatte, echoreiche Strukturen im Parenchym (32–35 SSW)
- Grad III: Chorionplatte unterbrochen (Kompartimentierung), Kotyledone erkennbar, echoreiche Strukturen im Parenchym, girlandenförmiges Muster (>36. SSW)

Dückelmann AM, Wentzel HJ, Kalache KD, Schlembach D. Plazentabildgebung. In: Die Plazenta (Huppertz/Schleußner) 2018

Plazentaform(en)

Placenta succenturiata (Nebenplazenta)

- in ca. 8 % ➜ durch Teilung
- Gefäßbrücken mit Hauptplazenta
  cave: fetale Blutung (Vasa aberrantia)
  cave: Residuen

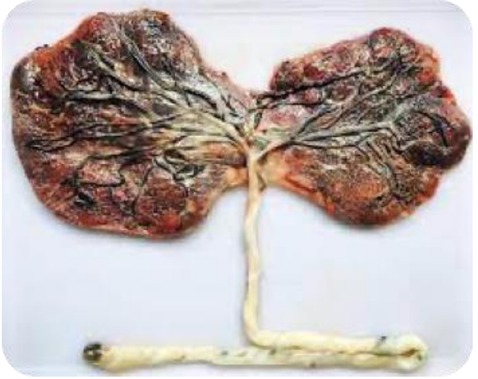

- Nebenplazenten sollten immer sonographisch ausgeschlossen werden, da sie ggf. in utero verbleiben können und somit zu postpartale Komplikationen (Blutungen führen können.

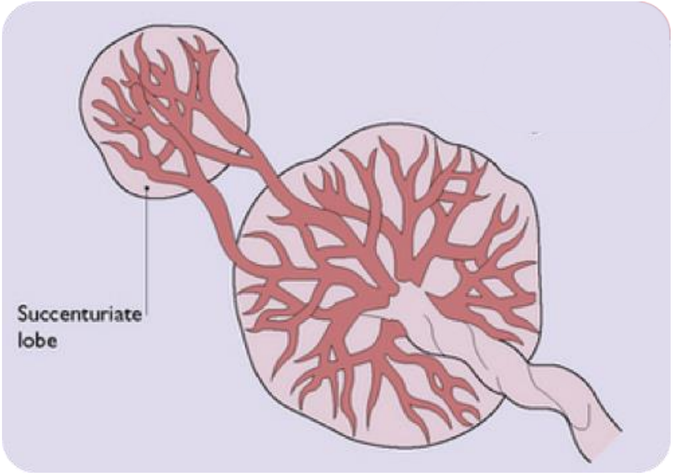

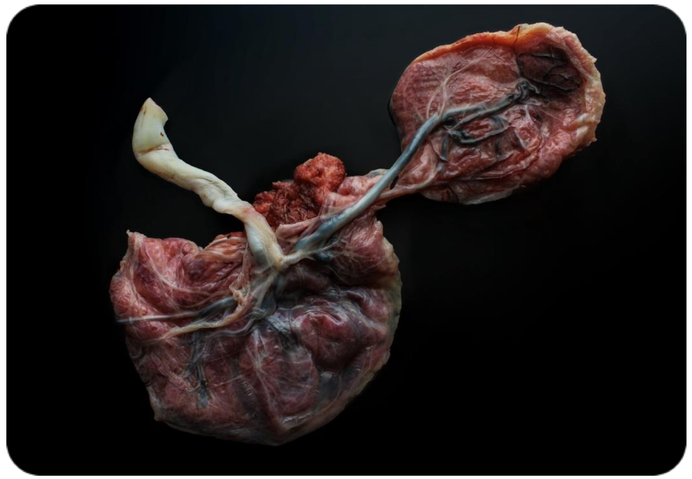

Dückelmann AM, Wentzel HJ, Kalache KD, Schlembach D. Plazentabildgebung. In: Die Plazenta (Huppertz/Schleußner) 2018

Placenta circumvallata

- Inzidenz 1-2%
- erhöhte Rate perinataler Komplikationen
  (PTB, Oligohydramnion, (P)PROM, pathologisches CTG, Abruptio placentae, IUFT)
- morphologisch auffällige Plazenta
  - Übergang vom membranösen zum villösen Chorion nicht am Rand, sondern in einigem Abstand dazu
  - pränatal schwer zu erkennen
    → evtl. irreguläre, aufgeworfene Plazentaränder sowie peripherer Ring von Choriongewebe → imponiert als echodenser Grat
  - „Reifen-Zeichen“ in 3D (Arlicot C. et al. JUM 2012)

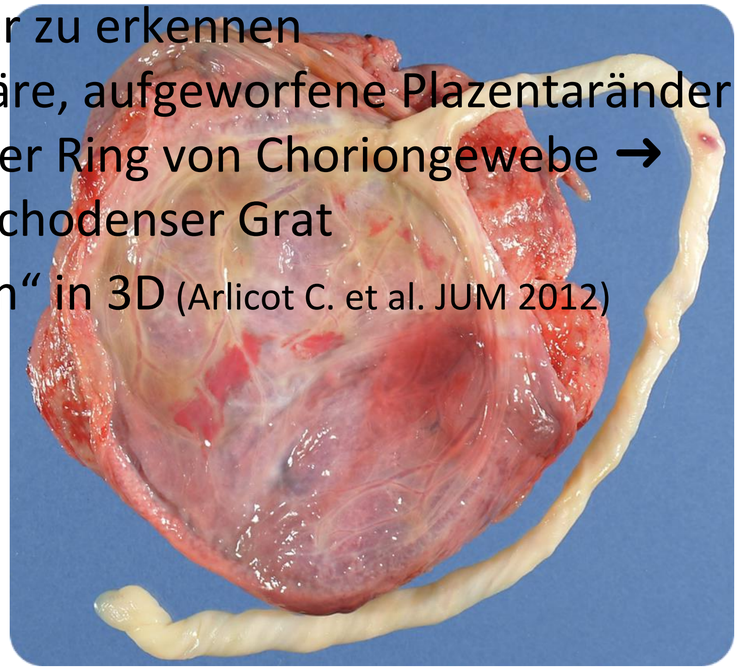

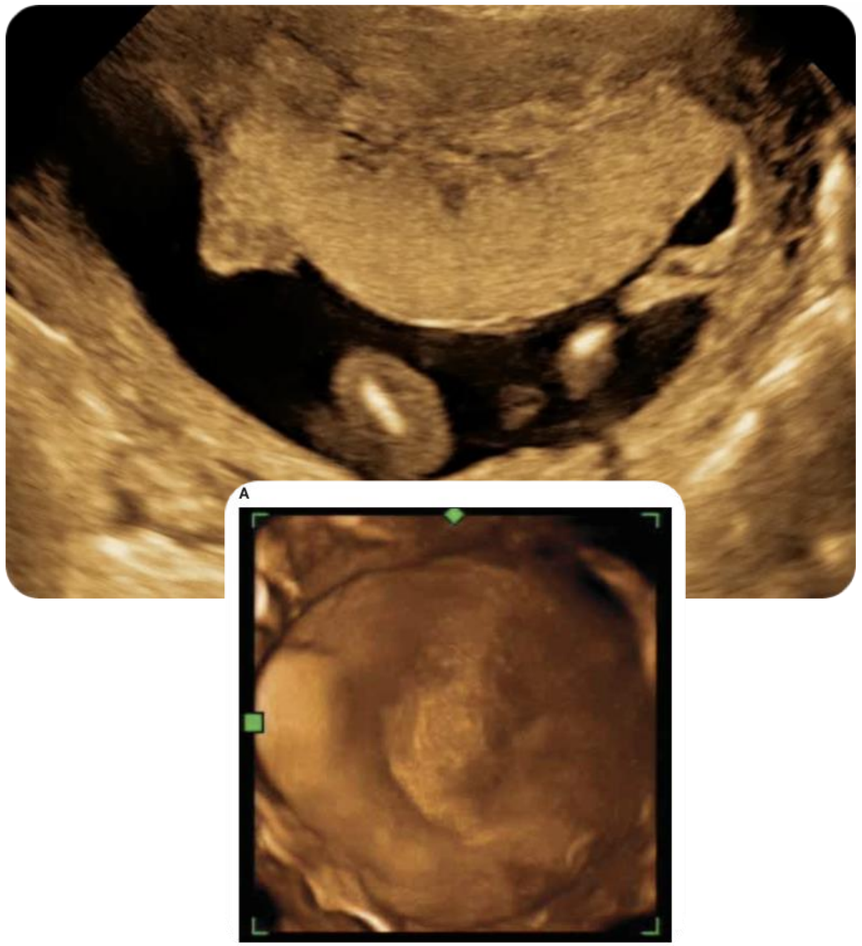

Dückelmann AM, Wentzel HJ, Kalache KD, Schlembach D. Plazentabildgebung. In: Die Plazenta (Huppertz/Schleußner) 2018

Placenta membranacea / diffusa

- Inzidenz 1/20000-40000 Geburten - bei Placenta praevia 1/185
- evtl. assoziiert mit PAS
- Risiken: peripartale Blutung, Spätabort, FGR, IUFT

- Amnion teilweise/komplett mit einer dünnen Membran von Zottengewebe bedeckt

Verdächtig im Ultraschall ➜ dünne Schicht von Plazentagewebe über den Großteil des Cavum uteri darstellbar

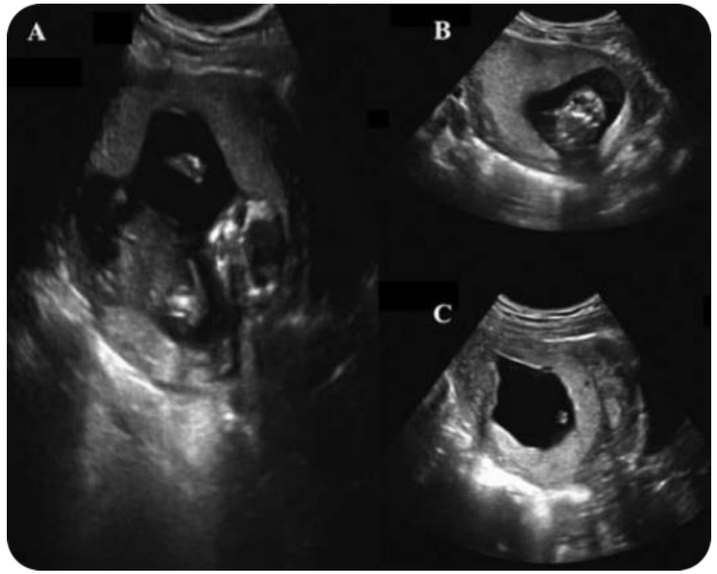

Pereira N et al. Prenat Diagn 2013
Dückelmann AM, Wentzel HJ, Kalache KD, Schlembach D. Plazentabildgebung. In: Die Plazenta (Huppertz/Schleußner) 2018

Plazentare Lakunen / Plazentaseen

- Ansammlungen von maternalem Blut im intervillösen Raum
- häufigste Form hypoechogener Areale (meist > 2 cm)
- in 20-67% aller Schwangerschaften
- ohne klinische Bedeutung
- meist im späten II. und im III. Trimenon
- entstehen durch reduzierten intervillösen Blutfluss, Thrombosen oder Fibrinablagerungen

NB!

- charakteristischer, wirbelnder, venöser Fluß!
- nicht mit den für PAS typischen, unregelmäßigen, vaskulären Lakunen verwechseln

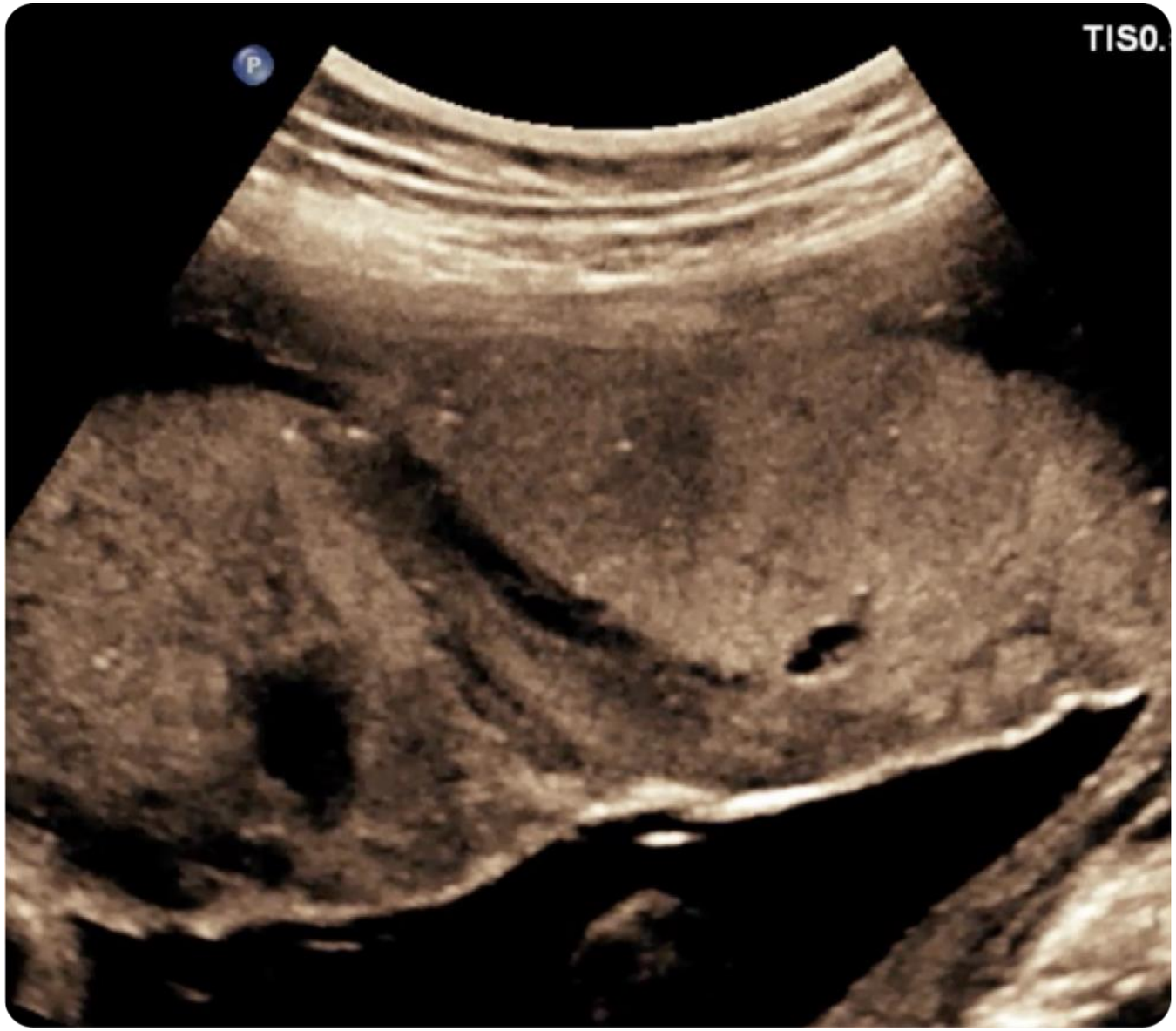

Dückelmann AM, Wentzel HJ, Kalache KD, Schlembach D. Plazentabildgebung. In: Die Plazenta (Huppertz/Schleußner) 2018

Echogene zystische Läsionen (Plazentabettinfarkt)

- durch fokale Degeneration innerhalb der maternalen Dezidua
- 1 - 2 cm Durchmesser
- zentraler flüssigkeitsgefüllter Raum
- hyperechogener Rand (perivillöse Fibrinablagerung)
- unregelmäßige, eingekerbte Begrenzung
- kein Flow darstellbar

- ungeklärte Ätiologie:
  - ca. 10 - 15 % aller Schwangeren mit Schwangerschaftskomplikationen bzw. 0,09 % aller Schwangeren weisen ausgeprägte perivillöse Fibrinablagerungen („Gitterinfarkte“) auf
    ➜ intervillöse Thromben, umgeben von komprimierten oder infarzierten Villi
- ungünstiges Schwangerschaftsoutcome (habituelle Aborte, IUFT, FGR, PE, PTB)

Dückelmann AM, Wentzel HJ, Kalache KD, Schlembach D. Plazentabildgebung. In: Die Plazenta (Huppertz/Schleußner) 2018

Plazentainfarkt

- ca. 20 % aller unkomplizierten Schwangerschaften
- ca. 40 % (milde) bzw. 70 % (schwere) Präeklampsie (bei 39 % aller Schwangeren mit Präeklampsie ist die Plazenta zu mehr als 5 % infarziert

- echogene oder auch echoleere avaskuläre Areale durch mangelnde Dilatation oder thrombotischen Verschluss der Spiralarterien, vermehrte perivillöse Fibrinablagerungen und Störung der fetalen Zirkulation durch eine fetale thrombotische Vaskulopathie.

Breus'sche Mole!

- seltene, ausgeprägte (> 50 % der Plazentafläche) subchoriale Blutung unklarer Ätiologie
- durch massive Blutungen hohes Risiko eines ungünstigen Schwangerschaftsoutcomes (FGR und in bis zu 50 % IUFT)
- sonografisches Bild wie bei Hämatomen ➜ zu Beginn hyperechogene Areale ohne Blutfluss, die mit zunehmender Gerinnselbildung ein heterogenes Erscheinungsbild annehmen

Dückelmann AM, Wentzel HJ, Kalache KD, Schlembach D. Plazentabildgebung. In: Die Plazenta (Huppertz/Schleußner) 2018

Jelly-like Plazenta

- uneinheitliche Echogenität und anechogene Räume gekennzeichnet
- üblicherweise zus. Plazentadicke > 95. Perzentile
- Assoziation mit schlechter Durchblutung, Präeklampsie und FGR

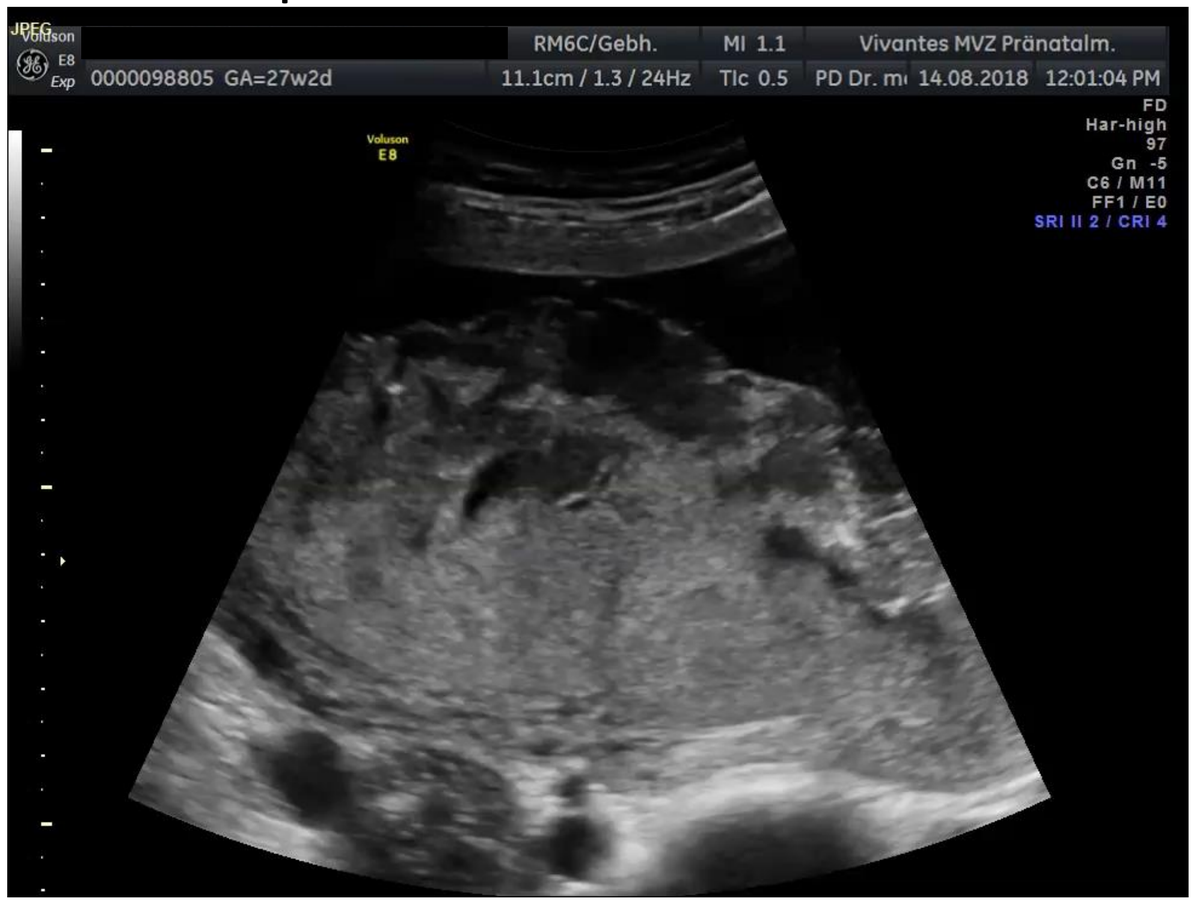

Dückelmann AM, Wentzel HJ, Kalache KD, Schlembach D. Plazentabildgebung. In: Die Plazenta (Huppertz/Schleußner) 2018

Mesenchymale Dysplasie

- diffuse Zottenhypoplasie
- dicke Plazenta mit hypoechogenen Arealen (DD Blasenmole)

- Risiko-Schwangere
  ➔ FGR, IUFT, chrom. Anomalien
  ➔ Beckwith-Wiedemann-Syndrom (25%)

Dückelmann AM, Wentzel HJ, Kalache KD, Schlembach D. Plazentabildgebung. In: Die Plazenta (Huppertz/Schleußner) 2018

Blasenmole

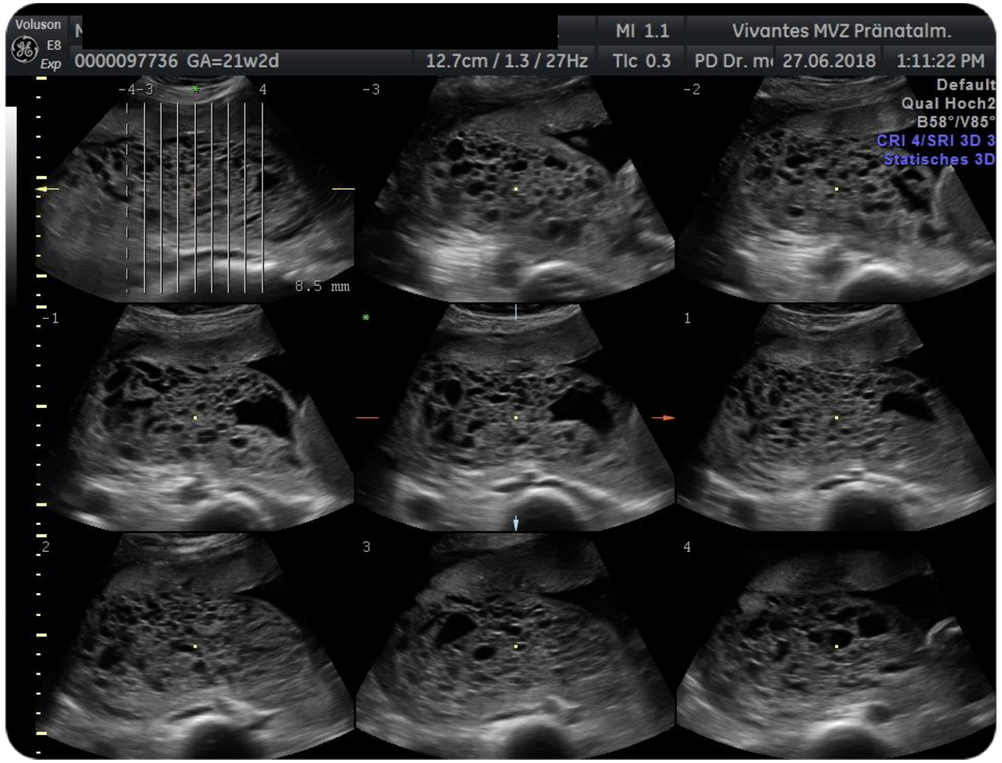

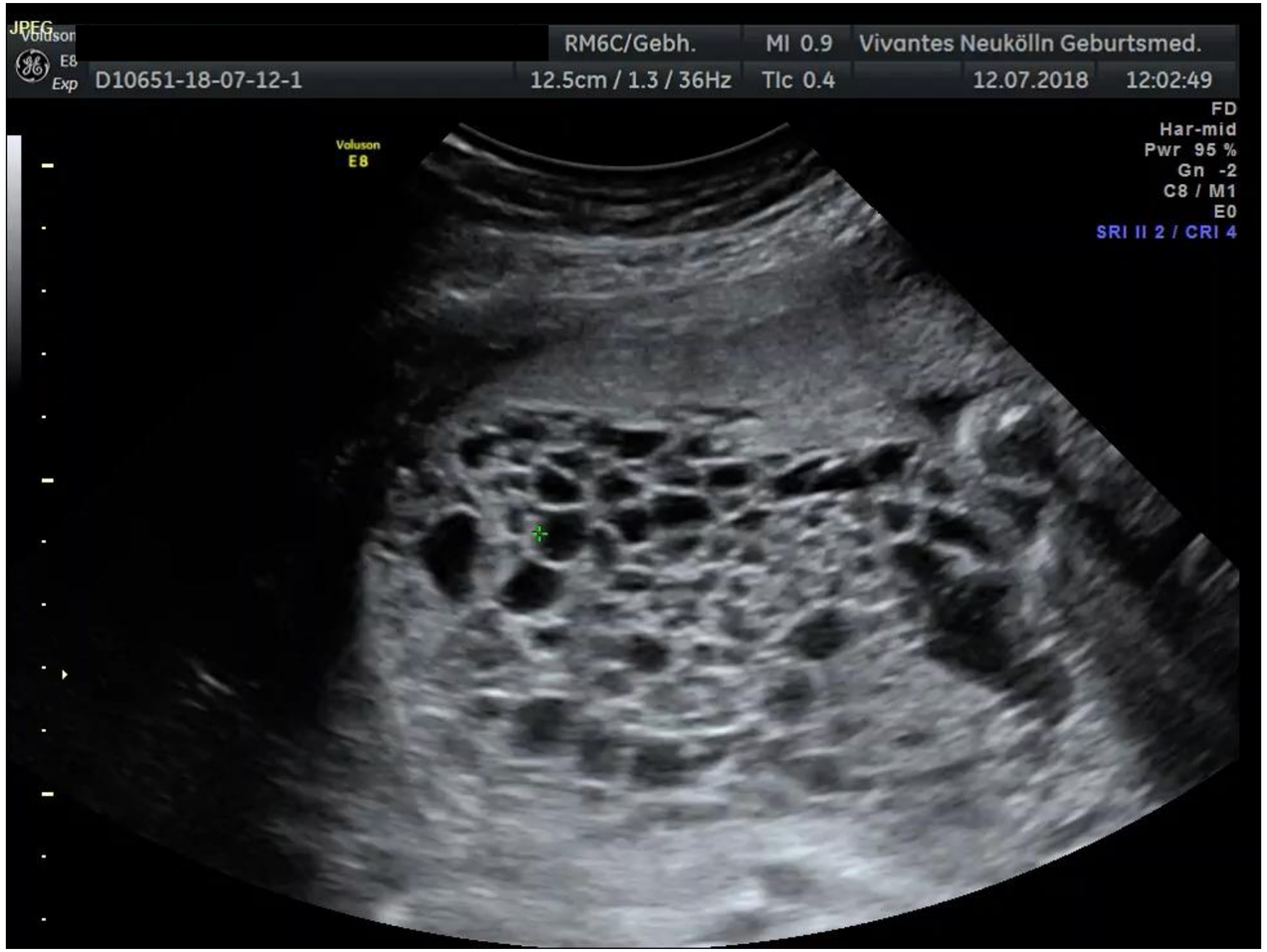

Dückelmann AM, Wentzel HJ, Kalache KD, Schlembach D. Plazentabildgebung. In: Die Plazenta (Huppertz/Schleußner) 2018


WHERE IS
THE PLACENTA ?
SCHULZ

Plazentalokalisation

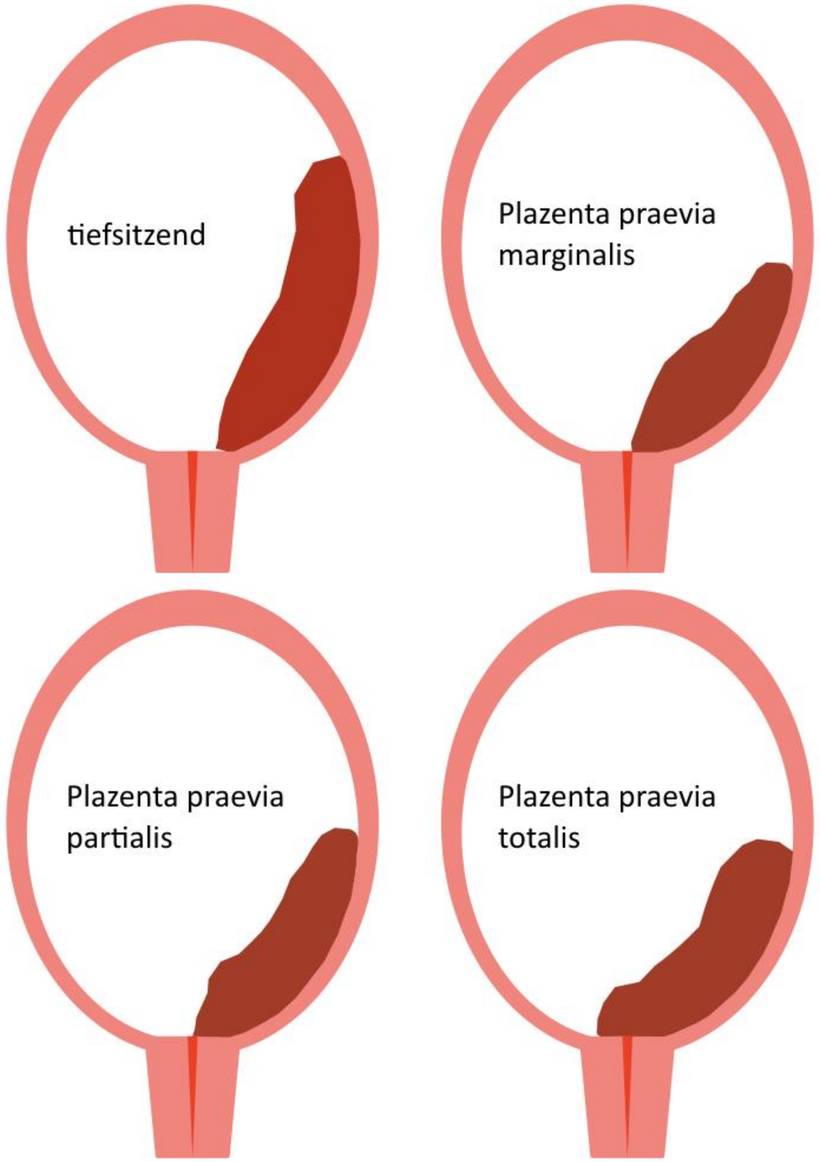

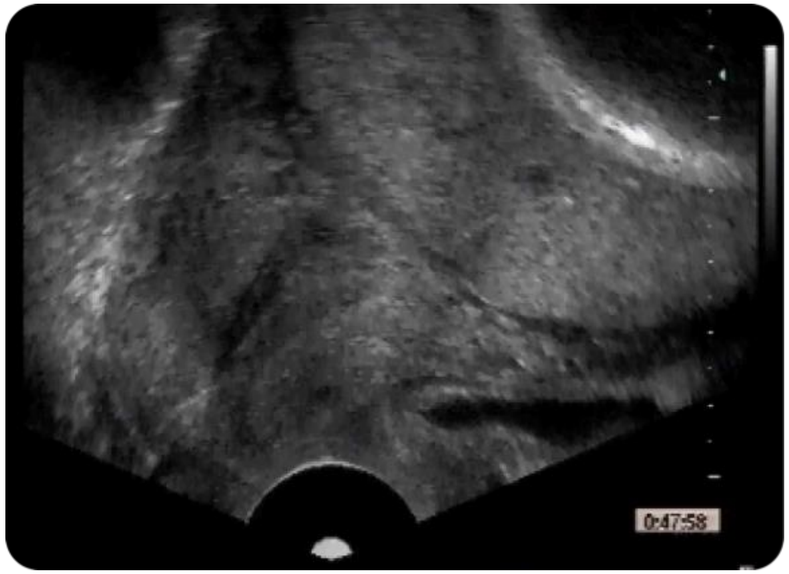

Plazentalokalisation

Oppenheimer LW et al. Am J Obstet Gynecol 1991

- Tiefsitzende Plazenta: Abstand zum inneren Muttermund ≤ 2 cm
- Placenta praevia marginalis: Plazentarand reicht bis zu[illegible] Muttermund
- Placenta praevia partialis: Plazenta ü[illegible] den inneren Muttermund teilweise
- Placenta praevia totalis: Plaz[illegible] komplett über den inneren Muttermund

Reddy UM et al. J Ultras[illegible]

- tiefsitzende [illegible] Abstand zum inneren Muttermund < 2 cm
- Plac[illegible] → Plazenta überdeckt den inneren Muttermund

Abstand Plazenta - innerer MM ≥ 2 → kein erhöhtes Blutungsrisiko

Plazentalokalisation - **Fallstrick Kontraktion**

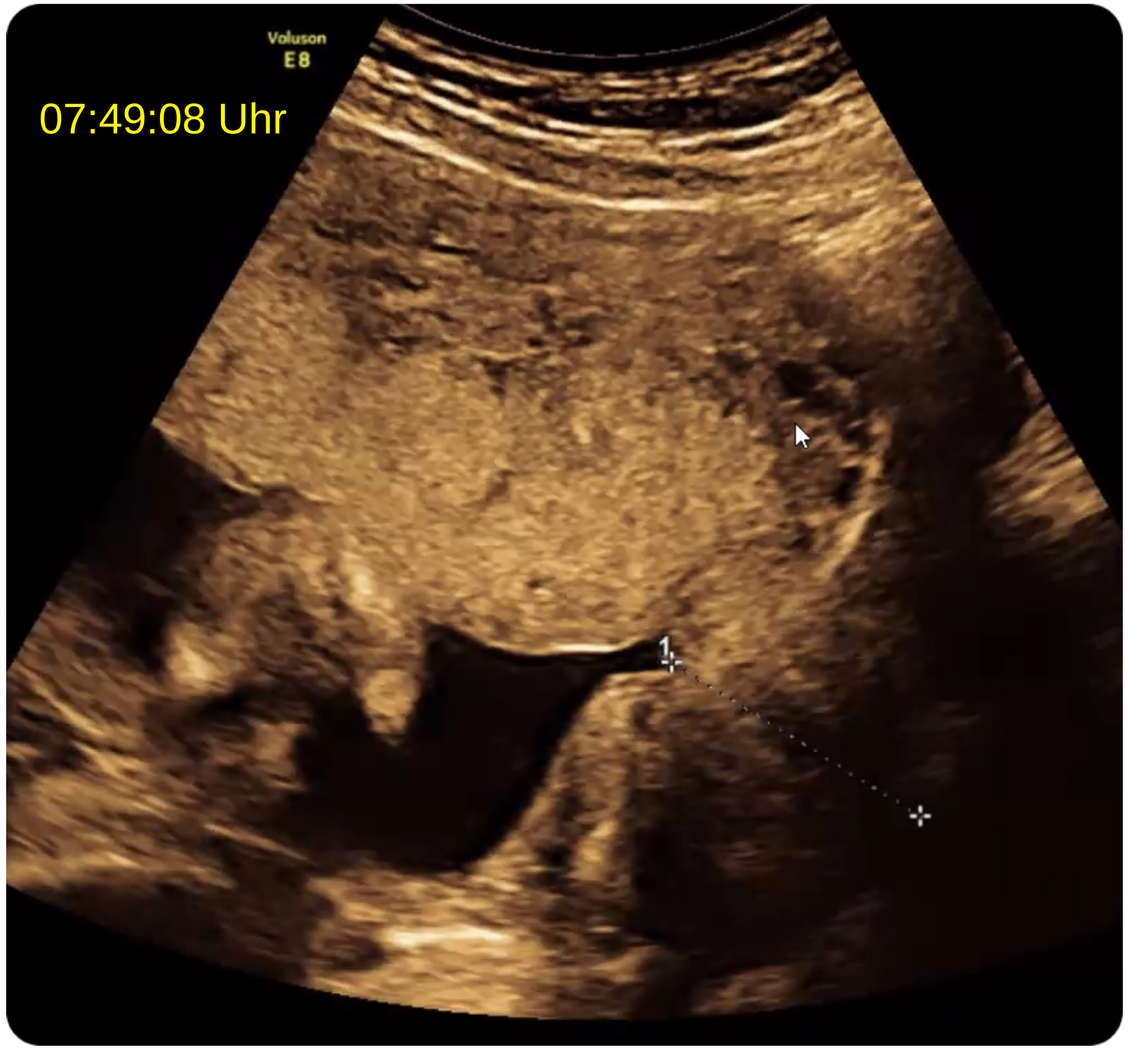

© M. Entezami

Plazenta

Konsensbasierte Empfehlung 3.E4	
Expertenkonsens	Konsensusstärke +++
Bei tief-sitzender Plazenta (≤ 20 mm vom inneren Muttermund entfernt) oder Placenta praevia im Ultraschall im II. Trimenon soll zur Bestätigung der Diagnose eine erneute Beurteilung der Plazentalage mit ca. 28^{+0} SSW und ggf. mit 32^{+0} SSW erfolgen.	

© DGGG, SGGG und OEGGG 2022

Plazenta praevia - Management

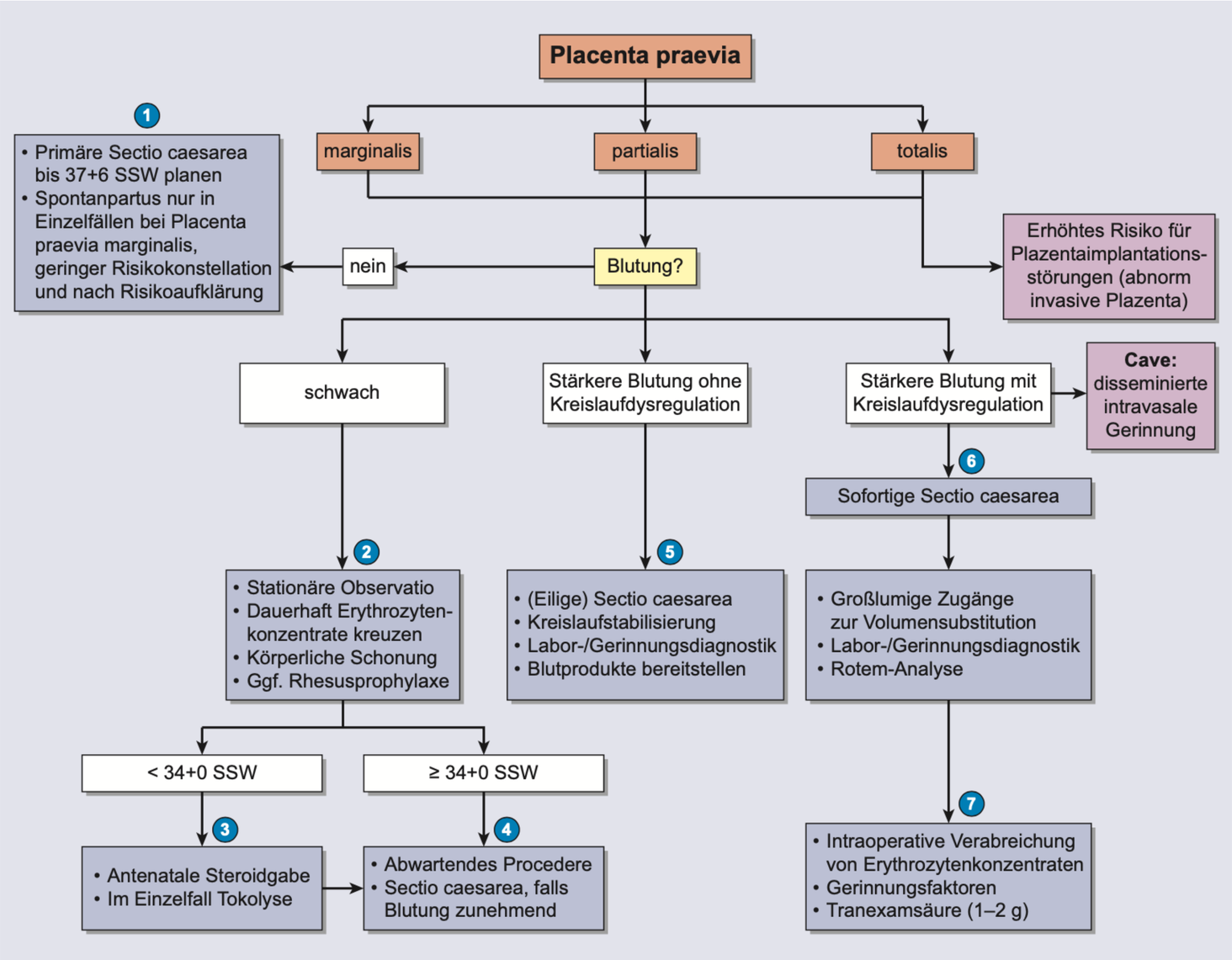

Schlembach - Berger - Kainer: Geburtshilfe - Differentialdiagnostik und Therapie 2020

AOGS
ACTA Obstetricia et Gynecologica Scandinavica

IS-PAS
International Society for Placenta Accreta Spectrum

AOGS MAIN RESEARCH ARTICLE

Prenatal diagnosis of abnormally invasive placenta reduces maternal peripartum hemorrhage and morbidity

FRÉDÉRIC CHANTRAINE[1,2], THORSTEN BRAUN[3,4], MARKUS GONSER[5], WOLFGANG HENRICH[3] & BORIS TUTSCHEK[6,7]

[1]Department of Obstetrics and Gynecology, CHR Citadelle, Liège, Belgium, [2]Laboratory of Tumor and Development Biology, CHU, GIGA-Cancer, University of Liège, Liège, Belgium, [3]Charité Campus Virchow, Department of Obstetrics, University Hospital Berlin, Berlin, Germany, [4]Division of Perinatal Programming, Charité Campus Virchow, Berlin, Germany, [5]Horst Schmidt Kliniken, Wiesbaden, Germany, [6]Center for Fetal Medicine and Gynecological Ultrasound, Basel, Switzerland, and [7]Heinrich Heine University, Düsseldorf, Germany

Abnormally invasive placenta—prevalence, risk factors and antenatal suspicion: results from a large population-based pregnancy cohort study in the Nordic countries

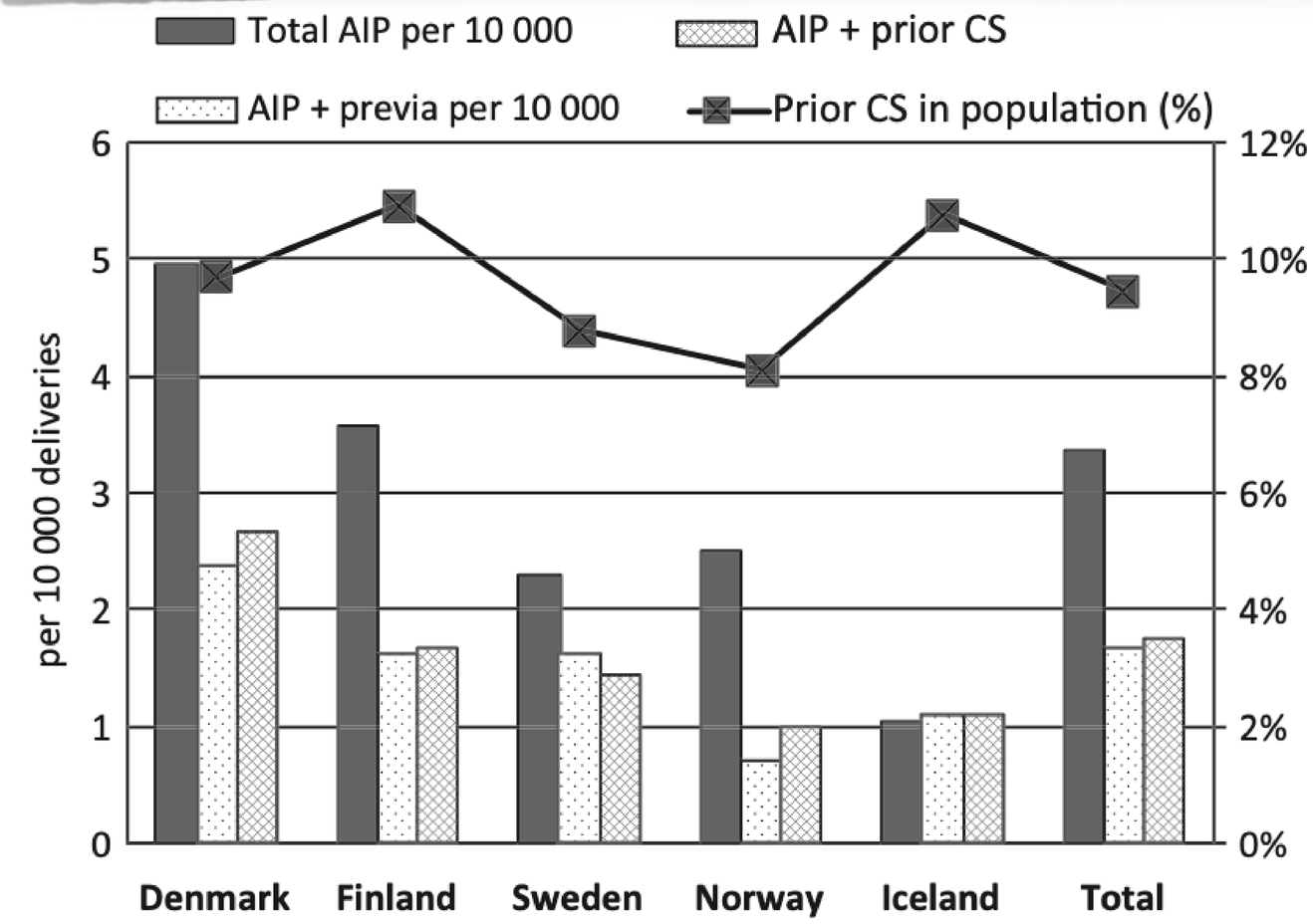

- 205 PAS Fälle & Laparotomie
  → 3.4/10 000 Geburten
  → 1/2170 (1/700 nach CS)
- wichtigster Risikofaktor (49% aller Fälle mit PAS) → Placenta praevia
- PAS-Risiko
  → 7x nach einem CS
  → 56x nach ≥ 3
- Z.n. PPH
  → 6x Risiko für PAS
- ca. 70% nicht präpartal diagnostiziert (39% davon mit Z.n. CS und 33% mit Placenta praevia)

Thurn L. et al. BJOG 2016

Diagnostische Möglichkeiten

Placenta accreta	Placenta increta	Placenta percreta (bis Serosa)	Placenta percreta (Blase)	Placenta percreta (Darm / Becken)
Keine Diagnose mit Ultraschall/MRT möglich	Diagnose gewöhnlich mit Ultraschall / ggf. MRT		Diagnose mit Ultraschall / ggf. MRT Cystoskopie zur Sicherung der Invasion der Blase	Diagnose gewöhnlich mit Ultraschall MRT meist notwendig

Proposal for standardized ultrasound descriptors of abnormally invasive placenta (AIP)

S. L. COLLINS*†, A. ASHCROFT†, T. BRAUN‡, P. CALDA§, J. LANGHOFF-ROOS¶, O. MOREL**, V. STEFANOVIC††, B. TUTSCHEK‡‡ and F. CHANTRAINE§§¶¶, on behalf of the European Working Group on Abnormally Invasive Placenta (EW-AIP)

Collins SL et al. Ultrasound Obstet Gynecol 2016

Plazentabeurteilung (B-Mode)

US finding	*EW-AIP suggested standardized definition*
2D grayscale	
Loss of 'clear zone' (Figure 1)	Loss, or irregularity, of hypoechoic plane in myometrium underneath placental bed ('clear zone')

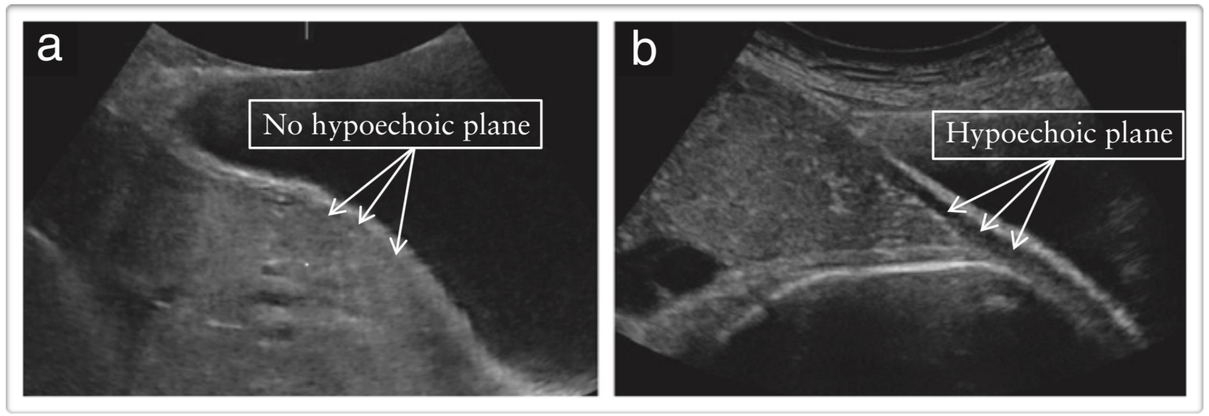

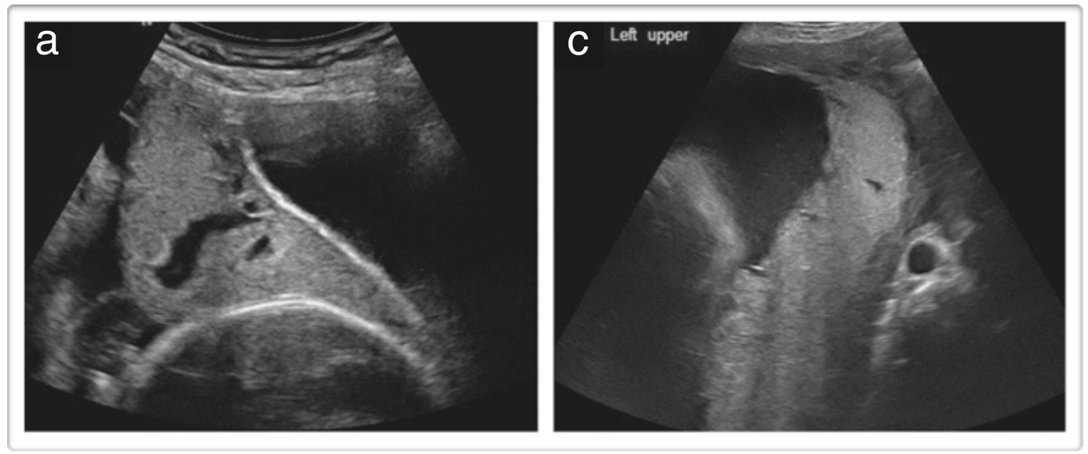

Abnormal placental lacunae (Figure 2)	Presence of numerous lacunae including some that are large and irregular (Finberg Grade 3), often containing turbulent flow visible on grayscale imaging

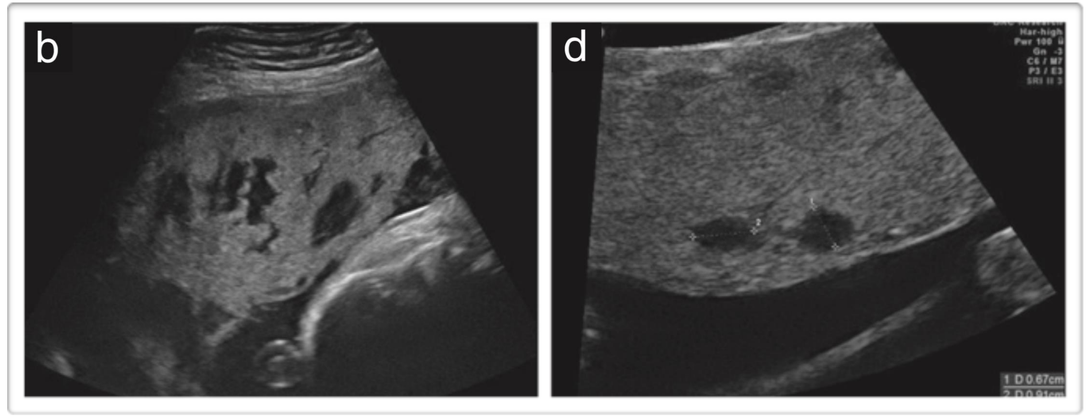

Table 1 Unified descriptors, as suggested by the European Working Group on Abnormally Invasive Placenta (EW-AIP), for ultrasound (US) findings in AIP

US finding	*EW-AIP suggested standardized definition*
2D grayscale	
Loss of 'clear zone' (Figure 1)	Loss, or irregularity, of hypoechoic plane in myometrium underneath placental bed ('clear zone')
Abnormal placental lacunae (Figure 2)	Presence of numerous lacunae including some that are large and irregular (Finberg Grade 3), often containing turbulent flow visible on grayscale imaging
Bladder wall interruption (Figure 3)	Loss or interruption of bright bladder wall (hyperechoic band or 'line' between uterine serosa and bladder lumen)
Myometrial thinning (Figure 4)	Thinning of myometrium overlying placenta to < 1 mm or undetectable
Placental bulge (Figure 5)	Deviation of uterine serosa away from expected plane, caused by abnormal bulge of placental tissue into neighboring organ, typically bladder; uterine serosa appears intact but outline shape is distorted
Focal exophytic mass (Figure 6)	Placental tissue seen breaking through uterine serosa and extending beyond it; most often seen inside filled urinary bladder

Collins SL et al. Ultrasound Obstet Gynecol 2016

Plazentabeurteilung (B-Mode)

Bladder wall interruption (Figure 3)

Loss or interruption of bright bladder wall (hyperechoic band or 'line' between uterine serosa and bladder lumen)

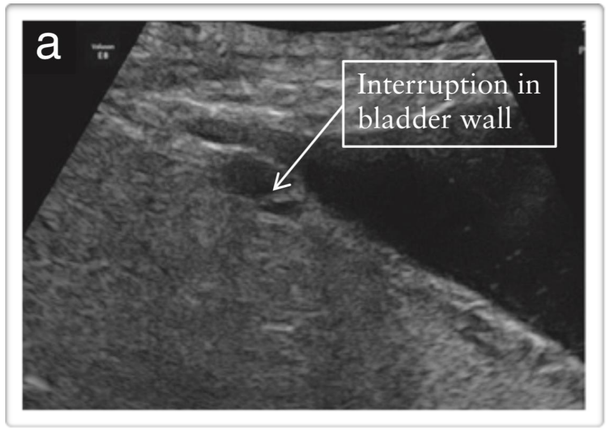

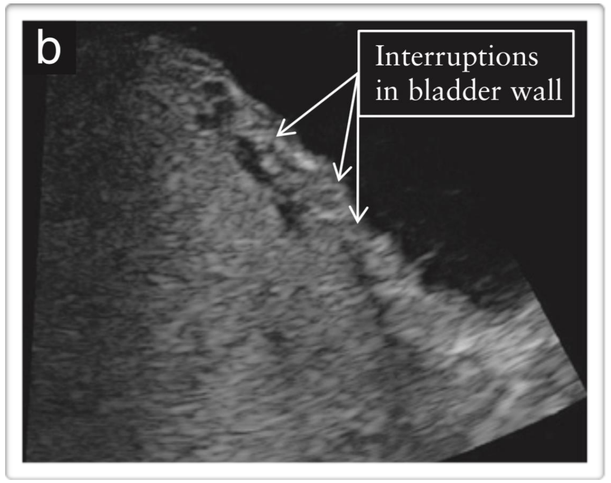

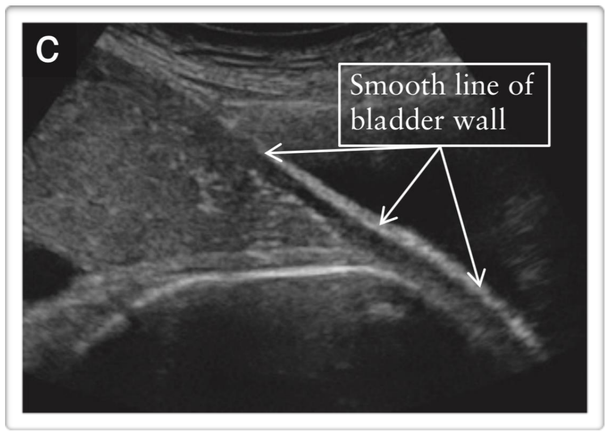

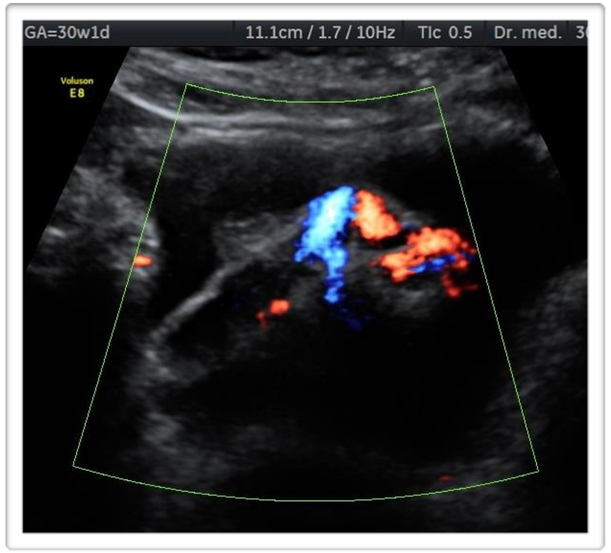

Myometrial thinning (Figure 4)

Thinning of myometrium overlying placenta to < 1 mm or undetectable

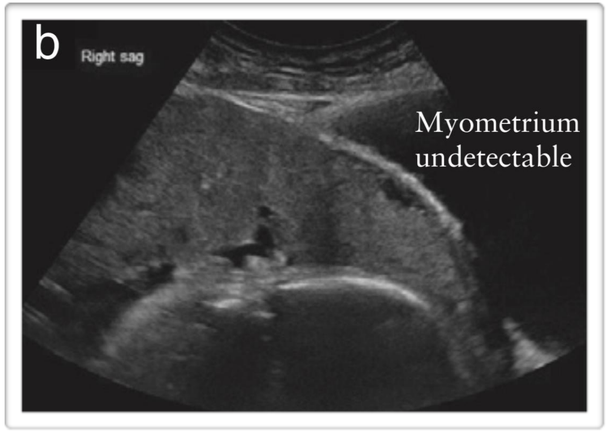

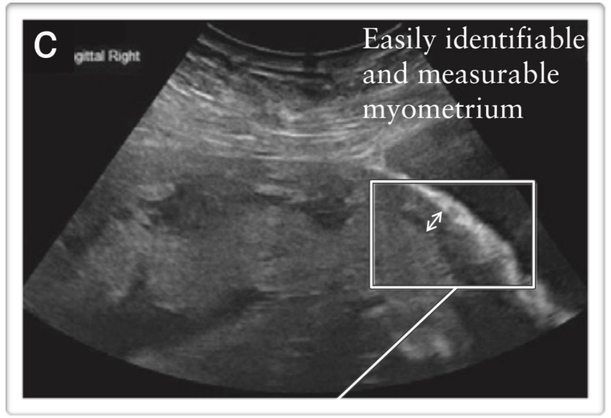

Collins SL et al. Ultrasound Obstet Gynecol 2016

Plazentabeurteilung (B-Mode)

Placental bulge (Figure 5)

Deviation of uterine serosa away from expected plane, caused by abnormal bulge of placental tissue into neighboring organ, typically bladder; uterine serosa appears intact but outline shape is distorted

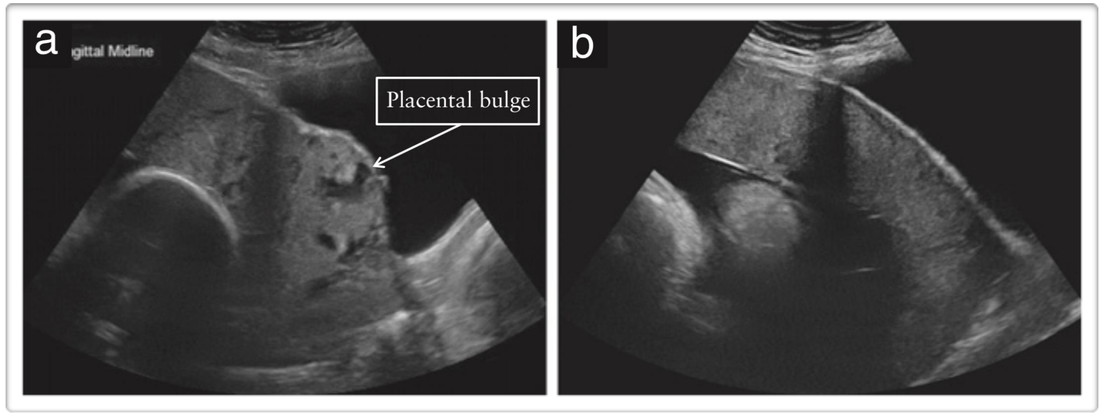

Focal exophytic mass (Figure 6)

Placental tissue seen breaking through uterine serosa and extending beyond it; most often seen inside filled urinary bladder

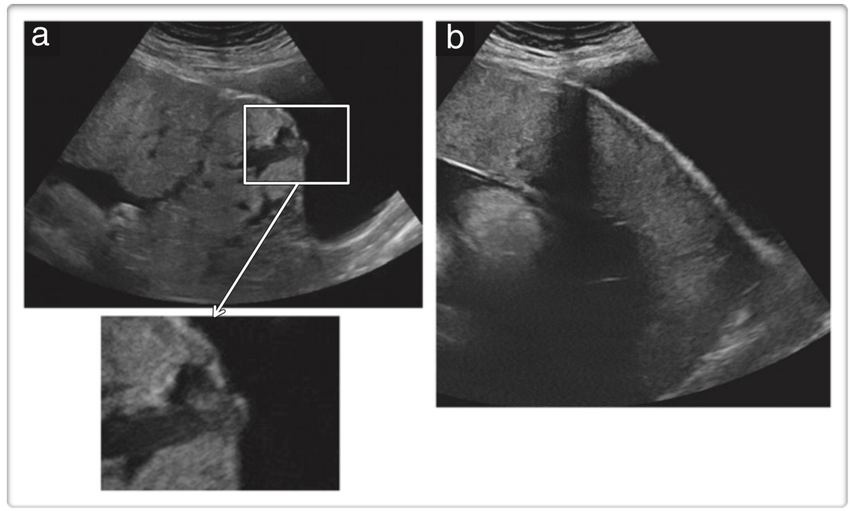

Collins SL et al. Ultrasound Obstet Gynecol 2016

Plazentabeurteilung (Farb-Doppler)

2D color Doppler

Uterovesical hypervascularity (Figure 7)

Striking amount of color Doppler signal seen between myometrium and posterior wall of bladder; this sign probably indicates numerous, closely packed, tortuous vessels in that region (demonstrating multidirectional flow and aliasing artifact)

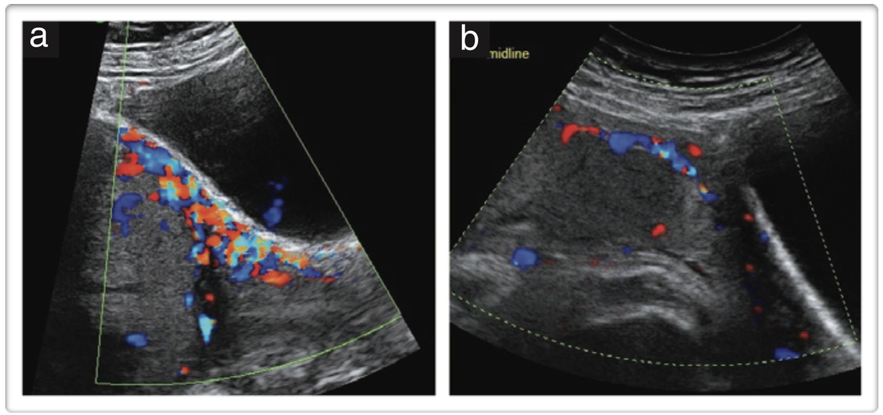

Subplacental hypervascularity (Figure 8)

Striking amount of color Doppler signal seen in placental bed; this sign probably indicates numerous, closely packed, tortuous vessels in that region (demonstrating multidirectional flow and aliasing artifact)

2D color Doppler	
Uterovesical hypervascularity (Figure 7)	Striking amount of color Doppler signal seen between myometrium and posterior wall of bladder; this sign probably indicates numerous, closely packed, tortuous vessels in that region (demonstrating multidirectional flow and aliasing artifact)
Subplacental hypervascularity (Figure 8)	Striking amount of color Doppler signal seen in placental bed; this sign probably indicates numerous, closely packed, tortuous vessels in that region (demonstrating multidirectional flow and aliasing artifact)
Bridging vessels (Figure 9)	Vessels appearing to extend from placenta, across myometrium and beyond serosa into bladder or other organs; often running perpendicular to myometrium
Placental lacunae feeder vessels (Figure 10)	Vessels with high-velocity blood flow leading from myometrium into placental lacunae, causing turbulence upon entry
3D ultrasound ± power Doppler	
Intraplacental hypervascularity (Figure 11)	Complex, irregular arrangement of numerous placental vessels, exhibiting tortuous courses and varying calibers
Placental bulge	(as in 2D)
Focal exophytic mass	(as in 2D)
Uterovesical hypervascularity	(as in 2D)
Bridging vessels	(as in 2D)

2D, two-dimensional; 3D, three-dimensional.

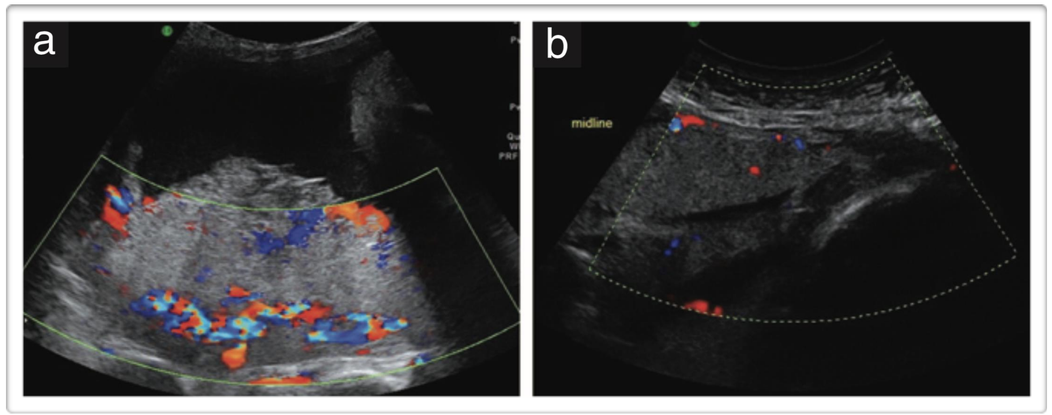

Collins SL et al. Ultrasound Obstet Gynecol 2016

Plazentabeurteilung (Farb-Doppler)

Bridging vessels (Figure 9)

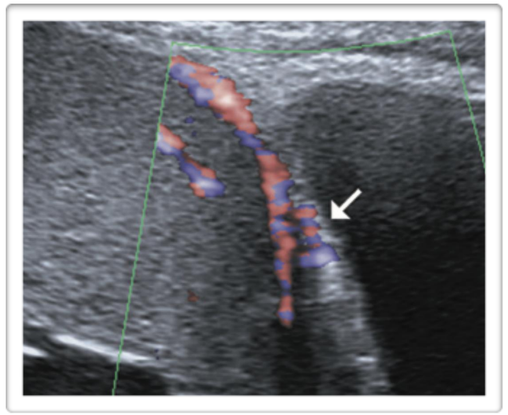

Vessels appearing to extend from placenta, across myometrium and beyond serosa into bladder or other organs; often running perpendicular to myometrium

Placental lacunae feeder vessels (Figure 10)

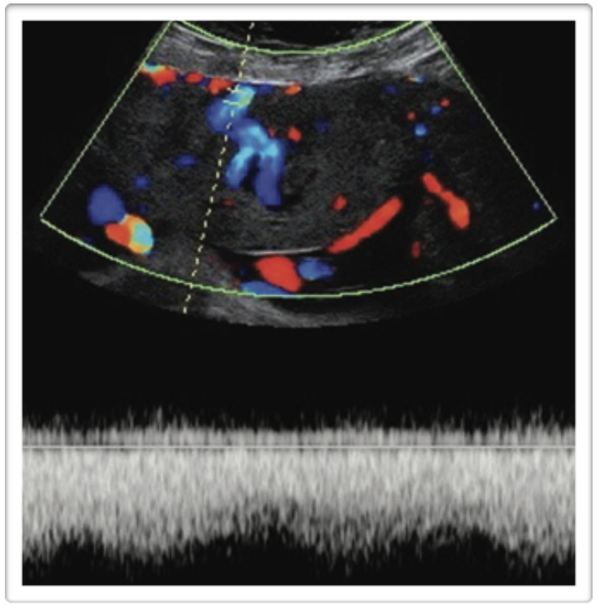

Vessels with high-velocity blood flow leading from myometrium into placental lacunae, causing turbulence upon entry

Collins SL et al. Ultrasound Obstet Gynecol 2016

Placenta accreta Spektrum

Ultraschallbefund	Beschreibung
B-Bild	
Fehlende Grenzschicht („*loss of clear zone*“)	Verlust oder Unterbrechung der hypoechogenen Grenzschicht zwischen Plazentabett und Myometrium („*clear zone*“)
„mottenfraßartige“ Lakunen	Darstellung zahlreicher irregulärer (mottenfraßartiger) Lakunen, die z.T. im B-Bild einen turbulenten Fluß aufweisen; typischerweise senkrecht zur Grenzschicht
Unterbrechung der Blasenwand	Verlust oder Unterbrechung des hyperechogenen Bandes der Blasenwand
Ausdünnung des Myometriums	Ausdünnung (< 1 mm) oder Verlust des Myometrium im Bereich der Plazenta
Plazentare Vor-/Auswölbung („placental bulge“)	Vor-/Auswölbung der uterinen Serosa aus der erwarteten Ebene, verursacht durch abnormes Plazentagewebe, wobei die Serosa intakt erscheint
Fokal exophytisches Plazentagewebe	Plazentagewebe durchbricht die uterine Serosa (z.B. in die Harnblase)

Dopplersonographie	
Uterovesikale Hypervaskularität	Vermehrte Darstellung irregulärer Gefäßperfusion zwischen Myometrium und Blasenhinterwand (zahlreiche gewundene Gefäße mit bidirektionalem Fluß)
Subplazentare Hypervaskularität	Vermehrte Darstellung irregulärer Gefäßperfusion im Plazentabett (zahlreiche gewundene Gefäße mit bidirektionalem Fluß)
Brückengefäße („bridging vessels“)	Darstellung von Gefäßen, die von der Plazenta über Myometrium und Serosa in Harnblase oder andre Organe ziehen – oft senkrecht zum Myometrium
Zuführende Gefäße zu den plazentaren Lakunen	Gefäße mit hoher Blutflußgeschwindigkeit vom Myometrium in Lakunen ziehend
3D-Dopplersonographie	
Intraplazentare Hypervaskularität (power-Doppler)	Komplexe, irreguläre plazentare Gefäßzeichnung

© DGGG, SGGG und OEGGG 2022

Plazentabeurteilung - Dokumentation

SUSPECTED ABNORMALLY INVASIVE PLACENTA (AIP)

Ultrasound report

Demographics and Risk Factors

Date: _ _/_ _/ _ _ _ _ Gestational age: _ _ weeks _ days

Parity ☐ Mode of conception: Spontaneous ☐ IVF ☐

Number of previous CS ☐ Number of classical CS ☐

Number of previous surgical evacuations (including TOP) ☐

Was Cesarean scar pregnancy suspected/diagnosed in first trimester? Yes ☐ No ☐ Not known ☐

Previous uterine surgery (e.g. myomectomy, endometrial ablation) Yes ☐ No ☐ Not known ☐

History of AIP Yes ☐ No ☐ Not known ☐

Placenta previa on ultrasound Yes ☐ No ☐ Not known ☐

If yes: Anterior placenta previa < 2 cm from internal os ☐ Covering internal os ☐

Posterior placenta previa < 2 cm from internal os ☐ Covering internal os ☐

Ultrasound Signs

Cervical length (without funnel or placental tissue)			**mm**
Grayscale ultrasound parameters and definition	**Yes**	**No**	**Unsure**
Loss of 'clear zone' *- Loss, or irregularity, of hypoechoic plane in myometrium underneath placental bed ('clear zone')*			
Myometrial thinning *- Thinning of myometrium overlying placenta to <1mm or undetectable*			
Abnormal placental lacunae *- Presence of numerous lacunae including some that are large and irregular, often containing turbulent flow visible on grayscale imaging*			
Bladder wall interruption *- Loss or interruption of bright bladder wall (hyperechoic band or 'line' between uterine serosa and bladder lumen)*			
Placental bulge *- Deviation of uterine serosa away from expected plane, caused by abnormal bulge of placental tissue into neighboring organ, typically bladder; uterine serosa appears intact but outline shape is distorted*			
Focal exophytic mass *- Placental tissue seen breaking through uterine serosa and extending beyond it; most often seen inside filled urinary bladder*			

Color Doppler ultrasound parameters and definition	**Yes**	**No**	**Unsure**
Uterovesical hypervascularity *- Striking amount of color Doppler signal seen between myometrium and posterior wall of bladder; this sign probably indicates numerous, closely packed, tortuous vessels in that region (demonstrating multidirectional flow and aliasing artifact)*			
Subplacental hypervascularity *- Striking amount of color Doppler signal seen in placental bed; this sign probably indicates numerous, closely packed, tortuous vessels in that region (demonstrating multidirectional flow and aliasing artifact)*			
Bridging vessels *- Vessels appearing to extend from placenta, across myometrium and beyond serosa into bladder or other organs; often running perpendicular to myometrium*			
Placental lacunae feeder vessels *- Vessels with high-velocity blood flow leading from myometrium into placental lacunae, causing turbulence upon entry*			
Parametrial involvement	**Yes**	**No**	**Unsure**
- Suspicion of invasion into parametrium			

Clinical Significance of Ultrasound Findings

Probability of clinically significant AIP High ☐ Intermediate ☐ Low ☐

Extent of AIP Focal ☐ Diffuse ☐

Alfirevic Z et al. Ultrasound Obstet Gynecol 2016

Plazentatumor

CHORANGIOM

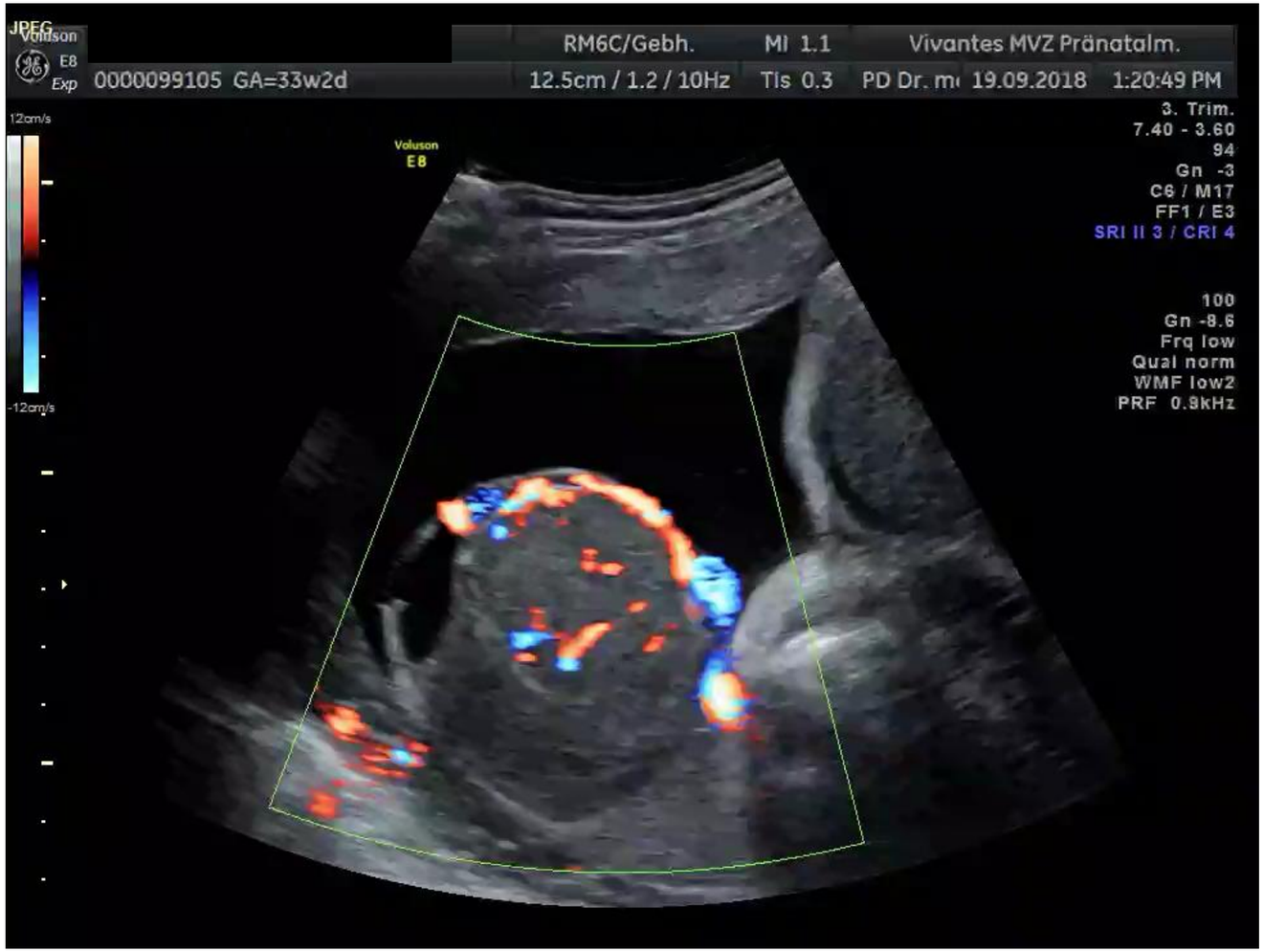

- 1/5000 Schwangerschaften
- Hypo-/hyperechogene, gut-umschriebene Maße unter der Chorionplatte
- +/- perfundiert
- Komplikationen: fetale Anämie / Thrombozytopenie, fetales Herzversagen, Hydrops, Plazentamegalie, Hydramnion, Mirror-Syndrom

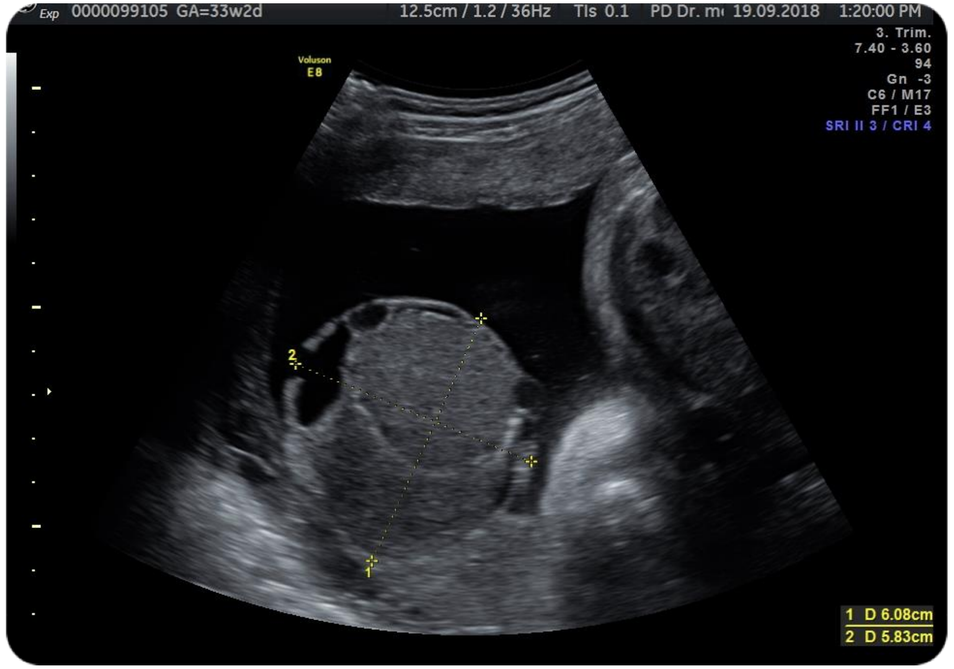

Chorangiom - **Betreuung**

- Ktr. 2-3-wöchentlich: Größe, fetale Herzfunktion, V_{max} ACM, FW
- **KEINE** Laserkoagulation der Tumorgefäße bei nicht-hydropischen Feten
- ggf. IUT und Amniondraiange

…Lieber Dietmar, wir haben das Lasern bei nicht hydropischen Feten aufgegeben. Der Grund ist, dass im raschen Tumorverfall alle Patienten innerhalb von 48 Stunden nach dem Eingriff notfallmäßig entbunden werden mussten…
Ich weiß das die derzeitige Literatur das nicht reflektiert, es ist allerdings unsere Erfahrung. Daher finde ich deine Idee wiederholte Fruchtwasser Drainage durchzuführen sehr gut.
Lieben Gruß Christof

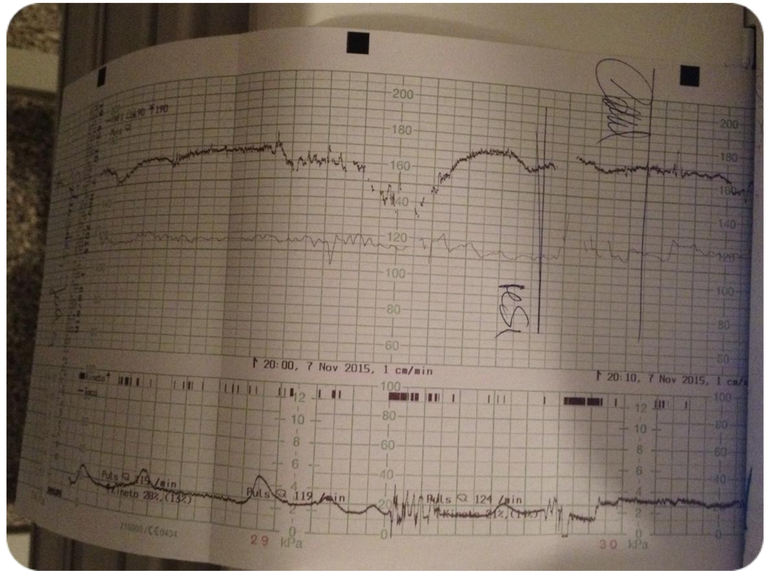

Temperatur 37,9…schlechtes CTG…reicht das schon zur Sectio oder gucken wir uns das an?

Chorangiom - **Entbindung**

- Perinatalzentrum Level I (NICU)

- Gestationsalter ???
  „SYMPTOMATIC chorangiomas carry a high risk of perinatal death“

  ➜ Empfehlung FMF 38 SSW - früher bei schlechtem fetalen Wachstum, Hypoxie, Hydrops
  ➜ Geburtseinleitung / vaginale Geburt, außer bei Hydrops fetalis

Chorangiom

34-jährige, 1. Gravida, 1. Para, 39+1SSW, ET: 05.11.2018, Blutformel: A Rh pos.

Geburt

Spontanpartus aus regelrechter Schädellage (II. vordere Hinterhauptslage)
am 30.10.2018 um 11:59 Uhr weiblich
Gewicht: 3270g (45.Perzentile), Länge: 51 cm (46.Perzentile), Kopfumfang: 33.0 cm (11.Perzentile),
Apgar 7 / 8 / 10 Punkte, NA-pH: 7.13, BE -3.7, Reife: 39 SSW

Geburtsleitung

Blutverlust : 350 ml
Geburtsverletzungen: Dammriss Grad I,
Plazentageburt: Spontan, Plazenta vollständig

Zusammenfassung

- Plazenta IMMER mitbeurteilen!

- **Lokalisation**
  - ggf. Kontrolle
  - entsprechendes Management

- **PAS?**
  - ggf. MRT
  - entsprechendes Management

- Form / Größe / Struktur

- FUNKTIONSDIAGNOSTIK (Dopplersonogaphie / Fruchtwasserbeurteilung)

DANKE

Herausforderungen in der Geburtshilfe

POSTPARTALE BLUTUNG

INTERDISZIPLINÄRES LEITLINIENGERECHTES MANAGEMENT

Fortbildung für Geburtshilfe, Anästhesie/Intensivmedizin und interventionelle Radiologie

24.–25. NOVEMBER 2022
BERCHTESGADEN

www.herausforderungen-geburtshilfe.de